

# **Рентгенологическая диагностика заболеваний пищевода**

**Москва  
«Книга по Требованию»**

УДК 61  
ББК 5  
Р39

Р39 Рентгенологическая диагностика заболеваний пищевода / – М.: Lennex Corp, — Подготовка макета: ООО «Книга по Требованию», 2019. – 152 с.

**ISBN 978-5-91894-063-1**

В учебном пособии подробно описана анатомия пищевода и методика рентгенологического исследования, рассмотрены вопросы рентгенодиагностики заболеваний и патологических состояний пищевода.

Особенностью данного учебного пособия является всестороннее рассмотрение рентгенологической картины заболеваний и патологических состояний пищевода в контексте их структурных основ - патоморфологического субстрата диагностической картины.

В учебное пособие включены практически все известные формы патологических изменений пищевода: от гастроэзофагеальной рефлюксной болезни и рака пищевода до эзофагопатий при различных внепищеводных заболеваниях. Пособие сопровождается тестовыми заданиями для самостоятельного контроля.

Учебное пособие рекомендовано слушателям курсов дополнительного профессионального образования врачей, аспирантам, ординаторам, студентам медицинских вузов и практическим врачам-рентгенологам.

Государственное бюджетное учреждение здравоохранения г. Москвы  
«Московский Клинический Научно-Практический Центр  
имени А.С. Логинова Департамента здравоохранения г. Москвы»



Московский  
клинический  
научный центр

**А.Б. Абдураимов, Ю.В. Кулезнева, С.Г. Хомерики,  
К.А. Лесько, Н.В. Орлова, М.В. Павлов**

---

# **РЕНТГЕНОЛОГИЧЕСКАЯ ДИАГНОСТИКА ЗАБОЛЕВАНИЙ ПИЩЕВОДА**

*Учебное пособие*

---

**Под общей редакцией члена-корреспондента РАН,  
профессора И.Е. Хатькова**

СПЕЦИАЛЬНОЕ ИЗДАТЕЛЬСТВО МЕДИЦИНСКИХ КНИГ

---



Москва  
2017

УДК 616.329-073.7(075.9)  
ББК 54.131-43я77  
Р39

Учебное пособие рассмотрено и утверждено на заседании  
Ученого совета ГБУЗ МКНЦ имени А.С. Логинова ДЗМ (протокол № 3 от 24.03.2017 г.).  
Рекомендовано Учебно-методическим советом ГБУЗ МКНЦ имени А.С. Логинова ДЗМ  
в качестве учебного пособия для слушателей курсов дополнительного  
профессионального образования врачей, аспирантов, ординаторов  
и практических врачей (протокол № 1 от 28.03.2017 г.).

**Рецензенты:**

*Лежнев Дмитрий Анатольевич* — д.м.н., профессор, заведующий кафедрой лучевой  
диагностики ФГБОУ ВО МГМСУ им. А.И. Евдокимова МЗ РФ.

*Бордин Дмитрий Станиславович* — д.м.н., заведующий отделом патологии под-  
желудочной железы, желчных путей и верхних отделов пищеварительного тракта ГБУЗ  
МКНЦ имени А.С. Логинова ДЗМ, профессор кафедры общей врачебной практики  
(семейной медицины) ФДПО, интернатуры и ординатуры ГБОУ ВПО «Тверской госу-  
дарственный медицинский университет» МЗ РФ.

**Р39** Рентгенологическая диагностика заболеваний пищевода : учеб. пособие / [Хать-  
ков И. Е., Абдураимов А. Б., Кулезнева Ю. В. и др.] ; под общей ред. И. Е. Хатькова ;  
Гос. бюджет. учреждение здравоохранения г. Москвы «Московский клинич. науч.-  
практ. центр им. А.С. Логинова Департамента здравоохранения г. Москвы». — М. :  
Спец. изд-во мед. кн. (СИМК), 2017. — 152 с. — Авт. указаны на обороте тит. л. —  
ISBN 978-5-91894-063-1

И. Хатьков, Игорь Евгеньевич.

*Агентство СІР РГБ*

В учебном пособии детально описана анатомия пищевода и методика рентгеноло-  
гического исследования, рассмотрены вопросы рентгенодиагностики заболеваний и па-  
тологических состояний пищевода.

Особенностью данного учебного пособия является всестороннее рассмотрение рент-  
генологической картины заболеваний и патологических состояний пищевода в контексте  
их структурных основ — патоморфологического субстрата диагностической картины.

В учебное пособие включены практически все известные формы патологических  
изменений пищевода: от гастроэзофагеальной рефлюксной болезни и рака пищевода до  
эзофагопатий при различных внепищеводных заболеваниях. Пособие сопровождается  
тестовыми заданиями для самостоятельного контроля.

Учебное пособие рекомендовано слушателям курсов дополнительного профессио-  
нального образования врачей, аспирантам, ординаторам, студентам медицинских вузов  
и практическим врачам-рентгенологам.

**УДК 616.329-073.7(075.9)**  
**ББК 54.131-43я77**

ISBN 978-5-91894-063-1



9 785918 940631

© Коллектив авторов, 2017.

© Оформление. ООО «МК», 2017.

Все права защищены. Никакая часть данной книги не  
может быть воспроизведена в какой-либо форме без  
письменного разрешения владельцев авторских прав.

*Издательство не несет ответственности за содержание авторского материала.*

## ОБЩАЯ РЕДАКЦИЯ ИЗДАНИЯ

*Хатьков Игорь Евгеньевич* — член-корреспондент РАН, д.м.н., профессор, директор ГБУЗ МКНЦ имени А.С. Логинова ДЗМ, заведующий кафедрой факультетской хирургии № 2 ФГБОУ ВО МГМСУ им. А.И. Евдокимова МЗ РФ.

## АВТОРСКИЙ КОЛЛЕКТИВ

*Абдураимов Адхамжон Бахтиерович* — д.м.н., заместитель директора ГБУЗ МКНЦ имени А.С. Логинова ДЗМ по образовательной деятельности, профессор кафедры лучевой диагностики ФГБОУ ВО МГМСУ им. А.И. Евдокимова МЗ РФ.

*Кулезнева Юлия Валерьевна* — д.м.н., заведующая отделом лучевых методов диагностики и лечения ГБУЗ МКНЦ имени А.С. Логинова ДЗМ, профессор кафедры факультетской хирургии № 2 ФГБОУ ВО МГМСУ им. А.И. Евдокимова МЗ РФ.

*Хомерики Сергей Германович* — д.м.н., профессор, руководитель лаборатории патоморфологии ГБУЗ МКНЦ имени А.С. Логинова ДЗМ.

*Лесько Константин Александрович* — к.м.н., врач-рентгенолог, старший научный сотрудник отдела последипломного образования и науки ГБУЗ МКНЦ имени А.С. Логинова ДЗМ.

*Орлова Наталия Владимировна* — заведующая рентгенологическим отделением ГБУЗ МКНЦ имени А.С. Логинова ДЗМ.

*Павлов Михаил Владимирович* — врач-рентгенолог рентгенологического отделения ГБУЗ МКНЦ имени А.С. Логинова ДЗМ.

## СОДЕРЖАНИЕ

Предисловие.....	5
Список сокращений.....	6
<b>Глава 1. Нормальная анатомия и физиология пищевода.....</b>	<b>7</b>
<b>Глава 2. Методика рентгенологического исследования пищевода .....</b>	<b>19</b>
<b>Глава 3. Врожденные пороки развития пищевода .....</b>	<b>22</b>
<b>Глава 4. Дивертикулы пищевода .....</b>	<b>29</b>
<b>Глава 5. Функциональные расстройства пищевода .....</b>	<b>37</b>
<b>Глава 6. Нервно-мышечные заболевания пищевода .....</b>	<b>43</b>
<b>Глава 7. Гастроэзофагеальная рефлюксная болезнь .....</b>	<b>49</b>
<b>Глава 8. Грыжи пищеводного отверстия диафрагмы .....</b>	<b>73</b>
<b>Глава 9. Инородные тела пищевода.....</b>	<b>80</b>
<b>Глава 10. Ожоги и рубцовые сужения пищевода.....</b>	<b>83</b>
<b>Глава 11. Повреждения пищевода.....</b>	<b>87</b>
<b>Глава 12. Доброкачественные опухоли и кисты пищевода .....</b>	<b>92</b>
<b>Глава 13. Рак пищевода.....</b>	<b>102</b>
<b>Глава 14. Варикозное расширение вен пищевода.....</b>	<b>125</b>
<b>Глава 15. Эзофагопатии при различных заболеваниях .....</b>	<b>129</b>
<b>Глава 16. Рентгенологическое исследование оперированного пищевода .....</b>	<b>135</b>
<b>Оценочные средства для самостоятельного контроля.....</b>	<b>140</b>
<b>Литература.....</b>	<b>148</b>

## ПРЕДИСЛОВИЕ

Любой врач в своей практической деятельности встречается с разнообразными заболеваниями и патологическими состояниями пищевода. В распознавании функциональных и органических заболеваний пищевода, разнообразных по своей природе, в настоящее время ведущую роль играют эндоскопический и рентгенологический методы диагностики. Постоянно совершенствующаяся эндоскопическая диагностика дает блестящие результаты при распознавании патологических изменений пищевода. Сравнительно простое и безопасное традиционное рентгенологическое исследование пищевода позволяет получить большое количество данных о его функциональном состоянии и наличии новообразований в его стенке, а также при рубцовых сужениях.

Рентгенологическое исследование имеет существенное значение в распознавании и динамической оценке гастроэзофагеальной рефлюксной болезни, от которой, по разным данным, страдает от 16 до 60% взрослого населения экономически развитых стран.

По данным Всемирной организации здравоохранения, рак пищевода занимает 8 место по заболеваемости и 6 место по смертности среди онкологических заболеваний во всем мире; при этом к 2030 г. ожидается 60% прирост заболеваемости и 62% прирост смертности от рака пищевода. Этот прогноз подчеркивает важность устранения пробелов в подготовке врачей-рентгенологов, чему призвано служить данное пособие.

Настоящее учебное пособие посвящено всестороннему обсуждению проблем рентгенологической диагностики в контексте структурных основ патологических изменений пищевода.

Учебное пособие рекомендовано слушателям курсов дополнительного профессионального образования врачей, аспирантам, ординаторам, студентам медицинских вузов и практическим врачам, в первую очередь, врачам-рентгенологам.

## СПИСОК СОКРАЩЕНИЙ

ВПС	— верхний пищеводный сфинктер
ГПОД	— грыжа пищеводного отверстия диафрагмы
ГЭ	— гематоксилин и эозин
ГЭР	— гастроэзофагеальный рефлюкс
ГЭРБ	— гастроэзофагеальная рефлюксная болезнь
НПС	— нижний пищеводный сфинктер
НЭР	— неэрозивная рефлюксная болезнь
СРП	— спонтанный разрыв пищевода
РЭ	— рефлюкс-эзофагит
ЦК	— цитокератины



# НОРМАЛЬНАЯ АНАТОМИЯ И ФИЗИОЛОГИЯ ПИЩЕВОДА

## Анатомия пищевода

Пищевод — это мышечная трубкообразная структура, соединяющая глотку с желудком. Пищевод начинается на уровне нижнего края С VI и заканчивается переходом в кардиальную часть желудка на уровне Th XI. Длина пищевода в среднем составляет 25–30 см.

Выделяют следующие отделы:

➤ *три отдела пищевода:*

- шейный — длиной 5–6 см, который начинается на уровне С VI, вступая в грудную полость через верхнюю апертуру, идет позади и немного левее начальной части трахеи;
- грудной — располагается в заднем средостении между позвоночником и трахеей;
- брюшной — длиной 1–3 см, занимает участок между диафрагмой и кардиальным отделом желудка.

➤ *три физиологических сужения пищевода:*

- первое — в области перехода глотки в пищевод, на уровне перстневидного хряща;
- второе — на уровне дуги аорты;
- третье — на уровне диафрагмы.

- *изгибы пищевода:*
- сагиттальные соответствуют изгибам позвоночника;
  - фронтальные зависят от взаиморасположения пищевода с органами шеи и грудной клетки.

В начальном отделе пищевод расположен строго по средней линии, затем отклоняется влево и на уровне Th III–IV располагается большей частью левее трахеи. В среднегрудном отделе (на уровне Th V) пищевод снова занимает срединное положение и оттесняется несколько вправо прилежащей к нему слева и сзади аортой. Ниже Th IX пищевод снова отклоняется влево, перекрещивая аорту, и в области перехода в кардию расположен на 2–3 см влево от средней линии. Начальный отрезок пищевода иногда называют «ртом» пищевода.

Нормальная ширина просвета пищевода между сужениями составляет в среднем 2–3 см.

Стенка пищевода состоит из слизистой оболочки, подслизистой основы, мышечной и адвентициальной оболочек. Слизистая оболочка пищевода построена из трех компонентов: многослойного плоского эпителия, собственной и мышечной пластинок. Эпителий пищевода многослойный плоский, неороговевающий (рис. 1). В нем различают базальный, шиповидный и функциональный слои.

Базальный слой образован 1–3 рядами клеток с гиперхромными ядрами и скудной цитоплазмой. Он занимает 10–15% толщи эпителия. Выше ба-

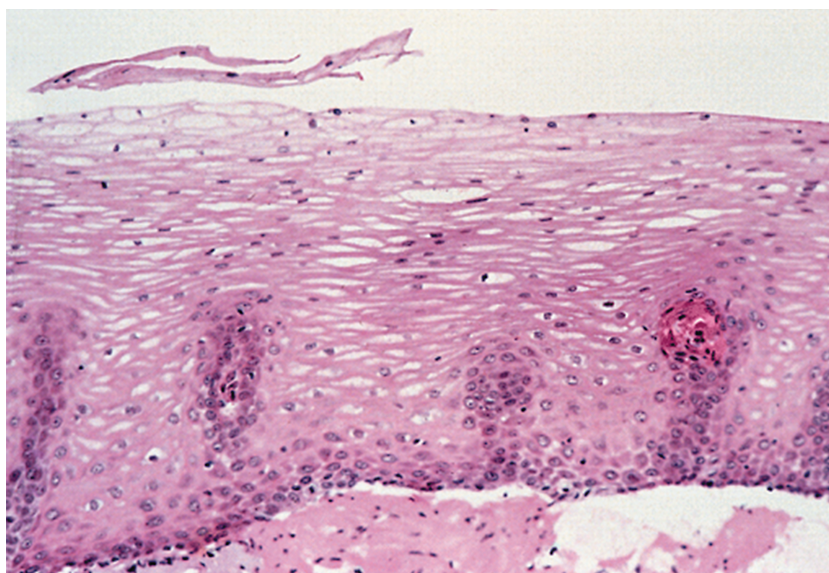


Рис. 1. Эпителий нормального пищевода. Окраска гематоксилин и эозин (ГЭ). Увеличение  $\times 500$

зального слоя расположен слой шиповидных клеток, которые прогрессивно уплощаются, накапливают гликоген и переходят в функционирующий поверхностный слой, клетки которого не имеют ядер. За счет того, что они содержат гликоген, который растворяется при гистологической обработке материала, такие клетки выглядят значительно светлее базальных. Среди базальных клеток расположены меланоциты. На долю меланоцитов приходится 4–8%. В супрабазальной части нормальной слизистой оболочки встречаются единичные межэпителиальные лимфоциты.

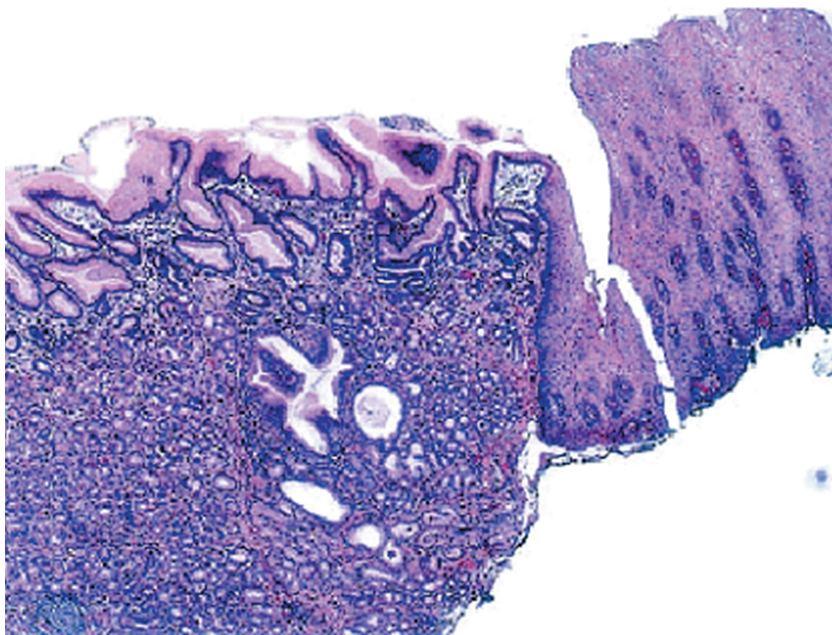
Мышечная пластинка слизистой оболочки образована продольно расположенными тонкими тяжами гладких мышц, отделяющими собственную пластинку от подслизистой основы. В дистальной части пищевода она утолщена, и в биоптатах ее можно принять за собственную мышечную оболочку.

В эпителий вдаются характерные для пищевода сосочки в виде участков хорошо васкуляризованной собственной пластинки слизистой оболочки. Высоту их определяют как расстояние от базальной мембраны эпителия у основания до базальной мембраны вершины сосочка. В норме она не превышает 2/3 толщи слизистой оболочки.

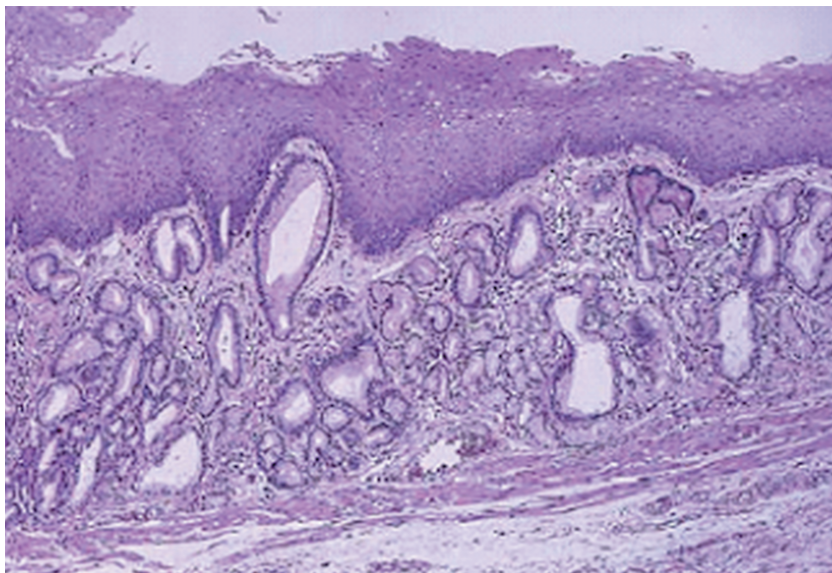
Гистологическое **пищеводно-желудочное соединение** не соответствует границам между мышцами пищевода и желудка. В норме оно расположено в области нижнего пищеводного сфинктера и представляет собой соединение многослойного плоского эпителия пищевода с цилиндрическим эпителием желудка. Это Z-зона, которая определяется при эндоскопии. В дистальных 1–2 см нормального пищевода встречается призматический эпителий — такой же, как поверхностный эпителий желудка, представляющий «буферную зону» между пищеводом и желудком (рис. 2).

Между эпителием и мышечной пластинкой слизистой оболочки находится собственная пластинка. Она образована рыхлой соединительной тканью, содержащей кровеносные сосуды, нервы, воспалительные клетки, а также кардиальные железы. В отличие от цитотоксических межэпителиальных Т-лимфоцитов в собственной пластинке располагаются хелперные Т-клетки и В-лимфоциты.

В собственной пластинке дистальной части пищевода расположены железы, сходные с кардиальными железами желудка. Железы пищевода — простые разветвленные трубчатые железы (рис. 3). Терминальные отделы их могут располагаться в подслизистой основе и выстланы кубическими и цилиндрическими клетками с зернистой цитоплазмой, иногда содержащей муцин. Кардиальные железы пищевода, в отличие от слизистых желез, содержат большое количество эндокринных клеток. Число их превы-



**Рис. 2.** Пищеводно-желудочное соединение. Многослойный плоский эпителий пищевода соединяется с фундальной слизистой оболочкой желудка. Окраска ГЭ. Увеличение  $\times 150$



**Рис. 3.** Кардиальные железы пищевода локализируются в собственной пластинке под многослойным плоским эпителием. Окраска ГЭ. Увеличение  $\times 120$