Оглавление

Предисловие ... vi
Благодарности ... vii
Предисловие автора к русскому изданию ... viii
Предисловие переводчика и научного редактора перевода ... ix
Список сокращений ... x
Глава 1. Оборудование и эргономика при эндоскопической риносинусохирургии ... 1
Глава 2. Операционное поле при эндоскопической риносинусохирургии ... 6
Глава 3. Лучевая диагностика в эндоскопической риносинусохирургии ... 13
Глава 4. Шейверная нижняя турбинопластика и эндоскопическая септопластика ... 22
Глава 5. Резекция крючковидного отростка и операция на верхнечелюстной пазухе через средний носовой ход и клыковую ямку ... 32
Глава 6. Анатомия лобного кармана и лобной пазухи с применением трехмерной реконструкции ... 51
Глава 7. Хирургические подходы к лобной пазухе и лобному карману ... 87
Глава 8. Хирургия решетчатой буллы, средней носовой раковины, задних решетчатых клеток и клиновидной пазухи, включая трехмерную реконструкцию заднего отдела решетчатого лабиринта ... 109
Глава 9. Расширенные доступы к лобной пазухе: высверливание дна лобных пазух или модифицированная операция Лотропа (Lothrop/Draf 3) ... 127
Глава 10. Лигирование клиновидно-нёбной артерии и нейротомия видиева нерва ... 148
Глава 11. Силовая эндоскопическая дакриоцисториностомия ... 159
Глава 12. Хирургическое лечение назальной ликвореи ... 176
Глава 13. Эндоскопическая хирургия опухолей гипофиза ... 188
Глава 14. Эндоскопическая декомпрессия орбит при экзофтальме, остром орбитальном кровотечении и субпериостальном абсцессе ... 201
Глава 15. Декомпрессия зрительного нерва ... 207
Глава 16. Эндоскопическое удаление опухолей верхнечелюстной пазухи, крыловидно-нёбной и подвисочной ямок ... 214
Глава 17. Эндоскопическая хирургия евстахиевой трубы и носоглоточного пространства ... 241
Глава 18. Анатомия клиновидной пазухи и смежных структур, имеющих значение при хирургии основания черепа ... 249
Глава 19. Эндоскопическая хирургия опухолей ската и задней черепной ямки ... 254
Глава 20. Эндоскопическая резекция опухолей передней черепной ямки ... 271
Глава 21. Эндоскопическая хирургия краниовертебрального перехода ... 288
Глава 22. Внутренняя сонная артерия и повреждение крупного сосуда во время эндоскопической хирургии ... 294
Алфавитный указатель ... 299

При большинстве операций лезвие используется в реверсивном режиме. В основном шейверы имеют стандартные настройки, которые позволяют переключать скорость вращения фрезы на 3000 и 5000 оборотов в минуту. Ножная педаль также обычно имеет переключатель, позволяющий хирургу при нажатии выбирать либо регулируемую, либо постоянную максимальную скорость вращения. Регулируемый режим позволяет хирургу замедлить скорость вращения в зависимости от степени нажатия на педаль, в то время как в режиме постоянной скорости фреза начинает вращаться со скоростью 3000 или 5000 оборотов в минуту при любом нажатии. Важно понимать, что скорость вращения фрезы определяет объем иссекаемой ткани. Чем выше скорость, тем меньше времени отверстие фрезы остается открытым, тем меньше тканей засасывается внутрь и, соответственно, меньше иссекается вращающимся лезвием. И наоборот, чем меньше скорость, тем больше тканей засасывается, и тем более агрессивно они иссекаются. На **Рис. 1.1a** показано лезвие в открытом виде, а на **Рис. 1.1b** видна всосавшаяся в отверстие фрезы ткань, которая далее будет иссечена вращающимся лезвием.

При вращении в прямом и обратном режимах скорость можно увеличить от 3000 до 12 000 оборотов в минуту, но при этом лезвие будет открываться на очень короткое время. Поэтому иссечение ткани при высокой скорости более ограничено. Режим прямого вращения (по часовой стрелке) обычно применяется при использовании различных боров, которые устанавливаются вместо фрезы шейвера. Однако в режиме прямого вращения можно использовать шейвер и для деликатного стачивания костных перегородок, которые крепятся к бумажной пластинке орбиты или основанию черепа. Такая техника применения шейвера требует глубокого знания анатомии и большой осторожности, поскольку случайное повреждение этих структур может иметь необратимые последствия. Кроме того, воздействие лезвия шейвера на костные перемычки должно оказываться без давления.

Эндоскопические высокоскоростные дрели

Компания Medtronic ENT (Миннеаполис, штат Миннесота) выпускает шейверную консоль, которая включает шейверную насадку со скоростью вращения до 30 000 оборотов в минуту и другие стандартные шейверные лезвия и боры. Новые боры, предназначенные для работы на скорости 30 000 оборотов в минуту, имеют различные углы наклона, могут быть режущими и алмазными. Высокоскоростные боры очень эффективны для быстрого удаления больших костных массивов, что позволяет значительно сократить время операции. Однако их применение требует повышенного внимания, поскольку из-за высокой производительности и скорости увеличиваются риски осложнений. Так, слишком быстрое удаление костной ткани может привести к повреждению основания черепа, интракраниальной пенетрации либо к пенетрации орбиты. При использовании высокоскоростных боров необходимы опыт и осторожность. Кроме вышеперечисленного, консоль включает эндоскопическую высокоскоростную дрель (Stylus) с изогнутыми омываемыми алмазными и режущими борами и скоростью вращения до 60 000 оборотов в минуту. Хирург может переключаться между рукояткой стандартной дрели (M5) и высокоскоростной путем простого нажатия кнопки на педали. Несмотря на наличие ирригационной системы, высокоскоростная дрель не имеет встроенного отсоса, как у обычной шейверной насадки, поэтому ее удобнее использовать, работая в паре с ассистентом, который во время сверления работает отсосом.

Омывающие системы

Системы, омывающие линзу эндоскопа, или скрабберы производятся многими компаниями. Они предназначены для омывания линз эндоскопов при их загрязнении кровью. Работая в операционном поле с повышенной геморрагией, омывающая система позволяет хирургу сохранить оптику чистой и проводить операцию, не вынимая эндоскоп из носа для его очистки вручную. Омывающая система ускоряет проведение операции и повышает её безопасность путем поддержания хорошей визуализации и снижения уровня беспокойства хирурга.

Видеокамеры и мониторы

Первоначально во время операции хирурги смотрели непосредственно в окуляр эндоскопа, однако теперь эта классическая методика используется редко. В настоящее время большинство хирургов подключает к эндоскопу видеокамеру и оперирует, глядя на монитор. Значительным преимуществом такого способа визуализации является улучшение эргономики; хирург может сидеть или стоять рядом с пациентом без необходимости сгибать спину или шею, заглядывая в полость носа. Это особенно актуально при проведении операций на лобной пазухе, когда хирургу, который смотрит непосредственно в окуляр эндоскопа, для адекватной визуализации необходимо опустить голову практически до уровня грудной клетки пациента. Более того, при манипуляции в узких пространствах и одновременном использовании крупного инструмента, например, шейвера, хирург может

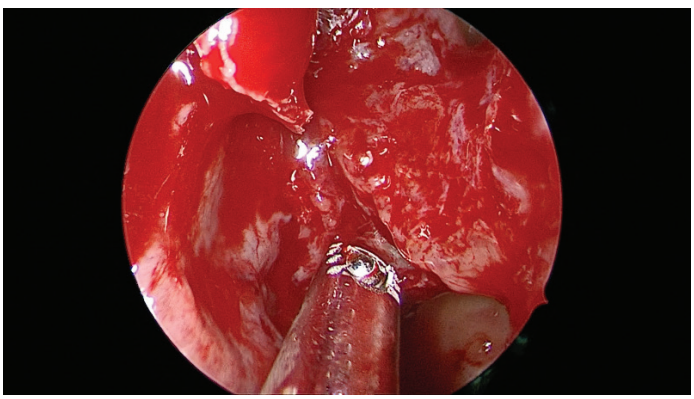

a

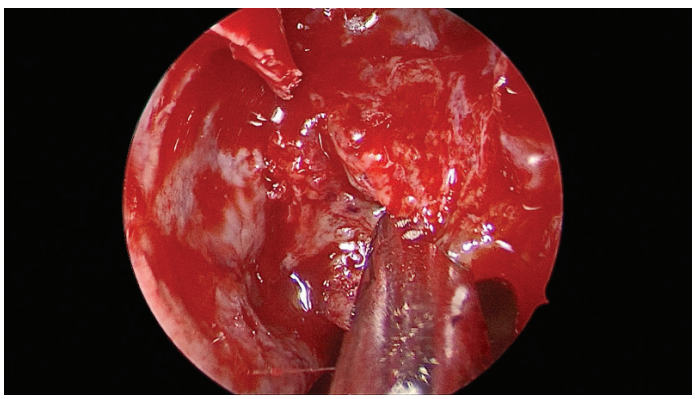

b

Рис. 1.1 (**a**) Лезвие в открытом виде и (**b**) с всосавшейся тканью, которая далее будет иссечена вращающимся лезвием.

случайно коснуться его головой. Монитор обеспечивает большое, увеличенное в несколько раз изображение операционного поля, что дает преимущества особенно при выполнении деликатных вмешательств (например, на зрительном нерве, основании черепа и при интракраниальной хирургии) и позволяет работать одновременно двум хирургам (при операциях на гипофизе, подвисочной ямке и при интракраниальной хирургии). Еще одним важным преимуществом использования монитора является возможность старшему хирургу следить за работой ученика в операционной, а ученику (и всем присутствующим в операционной) наблюдать за тем, как оперирует старший хирург. Следя за ходом операции, медсестра может заранее подготовить инструмент, необходимый для следующего этапа, а анестезиолог – вовремя предпринять действия для улучшения состояния операционного поля. Для проведения операций с использованием монитора требуются цифровая видеокамера высокого разрешения, мощный источник света и монитор для медицинского использования. Аналоговые видеокамеры обычно плохо справляются с качеством изображения при наличии крови в операционном поле, вследствие чего могут теряться глубина восприятия и контрастность тканей. Использование таких видеокамер сопровождается плохой визуализацией, затрудняет ориентирование хирурга и, соответственно, увеличивает риск осложнений.

Рис. 1.2 Изображение расстановки оборудования в операционной, где хирург, голова пациента и видеомонитор находятся на одной прямой линии. Операционная медсестра стоит напротив хирурга, что позволяет ей видеть изображение на мониторе и облегчает передачу инструментов хирургу.

◆ Расположение пациента и хирурга

Я предпочитаю оперировать сидя, находясь по правую руку от пациента. Также можно работать стоя, но, если локоть не опирается на операционный стол, изображение на мониторе может дрожать из-за нестабильности руки, удерживающей эндоскоп. На операционном столе пациент должен находиться в положении на спине, при этом угол наклона стола устанавливается в диапазоне от 15 до 30 градусов в обратном положении Тренделенбурга. Голова пациента располагается в нейтральной позиции (не наклонена, не запрокинута). Это позволяет хирургу оперировать в плоскости, параллельной основанию черепа, – уменьшение угла доступа минимизирует риск повреждения основания черепа. Видеомонитор должен располагаться так, чтобы хирург, голова пациента и сам монитор находились на одной прямой линии (**Рис. 1.2**).

Небольшую подставку для руки размещают у головы пациента таким образом, чтобы расширить верхнюю часть операционного стола, и хирург смог удобно опереться на неё локтем. Если подставка расположена слишком низко, на нее укладывают сложенные в несколько слоев стерильные простыни. Также для снижения высоты крепления подставки можно повернуть голову пациента к хирургу. Операционная медсестра должна разместить столик с инструментами так, чтобы его дальний край был расположен параллельно головному концу операционного стола. Это позволит установить эндоскопическую стойку на прямой линии с головой пациента и хирургом (**Рис. 1.3**).

a

b

Рис. 1.3 На операционном столе размещена подставка для рук (**a**) (*белая стрелка*), чтобы хирург мог опереться на неё локтем (**b**) (*черная стрелка*) для стабилизации видеокамеры. Это позволяет предплечью и кисти хирурга находиться в выпрямленном состоянии, что комфортно для врача с точки зрения эргономики. Кроме того, это обеспечивает стабильное изображение на мониторе. Высоту подставки для локтя можно отрегулировать с помощью стерильных простыней (*белая стрелка*).

◆ Принципы размещения эндоскопа и инструментов при проведении ЭРСХ

Хирург, локоть которого опирается на подставку для рук, вводит эндоскоп в полость носа. При этом эндоскоп должен быть смещен максимально вверх. Такое высокое расположение расширяет преддверие носа и создает ниже эндоскопа дополнительное пространство, через которое будут вводиться все эндоскопические инструменты (**Рис. 1.4**).

Эндоскоп и инструменты во время операции ни в коем случае не должны скрещиваться или меняться местами. Очень и очень редко при операции на лобной пазухе с использованием 70-градусного эндоскопа возникает необходимость разместить его ниже инструмента. Когда это происходит, хирург теряет из виду дистальный конец инструмента, что делает дальнейшую точную и осторожную диссекцию невозможной. Везде, где это только возможно, должен использоваться эндоскоп 0 градусов, и во всех методиках, описанных в последующих главах, применяется именно он, если не указано иное. Это делает хирургию максимально простой и снижает риск ненужной травматизации прилежащей или окружающей слизистой оболочки при введении эндоскопа и инструментов. Это также сокращает риск дезориентации, которая может возникать при использовании градусной оптики. Если применяются угловые эндоскопы, то и инструменты должны быть изогнуты так, чтобы при манипуляции конец инструмента располагался в центре поля зрения эндоскопа (см. Главу 7). Чем больше угол эндоскопа, тем сильнее должны быть изгиб и длина инструмента. Чем больше угол эндоскопа и изгиб инструмента, тем сложнее оперировать, поэтому угловые эндоскопы (особенно 70-градусные) лучше использовать как можно реже.

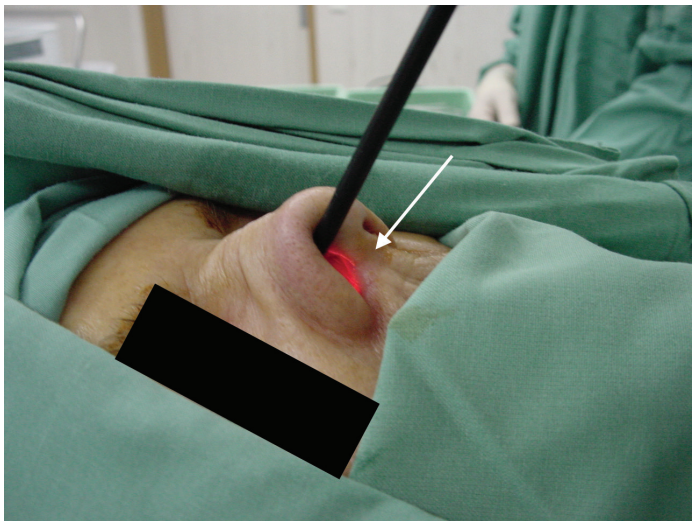

Рис. 1.4 Эндоскоп оттягивает преддверие носа вверх и таким образом создает пространство под ним (*белая стрелка*), через которое в полость носа вводится инструмент.

Литература

1. Messerklinger W. Endoscopy of the nose. Munich: Urban and Scharzenberg; 1978:52–54
2. Stammberger H. Endoscopic endonasal surgery–concepts in treatment of recurring rhinosinusitis. Part I. Anatomic and pathophysiologic considerations. Otolaryngol Head Neck Surg 1986;94(2):143–147
3. Kennedy DW. Functional endoscopic sinus surgery. Technique. Arch Otolaryngol 1985;111(10):643–649
4. Wee DTH, Carney AS, Thorpe M, Wormald PJ. Endoscopic orbital decompression for Graves' ophthalmopathy. J Laryngol Otol 2002;116(1):6–9
5. Wormald PJ. Powered endoscopic dacryocystorhinostomy. Laryngoscope 2001;112:69–72
6. Wormald PJ, Ooi E, van Hasselt CA, Nair S. Endoscopic removal of sinonasal inverted papilloma including endoscopic medial maxillectomy. Laryngoscope 2003;113(5):867–873
7. Wormald PJ, Van Hasselt A. Endoscopic removal of juvenile angiofibromas. Otolaryngol Head Neck Surg 2003;129(6):684–691
8. Knegt PP, Ah-See KW, vd Velden LA, Kerrebijn J. Adenocarcinoma of the ethmoidal sinus complex: surgical debulking and topical fluorouracil may be the optimal treatment. Arch Otolaryngol Head Neck Surg 2001;127(2):141–146
9. Graham SM, Nerad JA. Orbital complications in endoscopic sinus surgery using powered instrumentation. Laryngoscope 2003;113(5):874–878
10. Bhatti MT, Giannoni CM, Raynor E, Monshizadeh R, Levine LM. Ocular motility complications after endoscopic sinus surgery with powered cutting instruments. Otolaryngol Head Neck Surg 2001;125(5):501–509